



## A meddőségi kivizsgálás során alkalmazott office hiszteroszkópiával szerzett tapasztalataink

TÖRÖK PÉTER DR., MAJOR TAMÁS DR.

Debreceni Egyetem Orvos- és Egészségtudományi Centrum, Szülészeti és Nőgyógyászati Klinika (Igazgató: Tóth Zoltán dr., egyetemi tanár)

**Összefoglaló:** A hiszteroszkópia a nőgyógyászatban széles körben elterjedt endoszkópos módszer, amely a méhüregi elváltozások vizsgálatának gold standard eljárása. A klinikánkon bevezetett office hiszteroszkópia a hagyományos módszerhez képest abban hordoz újdonságot, hogy szükségtelen a páciens altatása és ambulánsan elvégezhető. A vizsgálat javallatai igen széleskörűek: a gyakori panaszként felmerülő vérzészavarok mellett, a meddőségi kivizsgálás és a nemritkán szintén meddőségi panaszokat okozó, más képpalkotó által felvetett méhüri elváltozások (polyp, submucosus myoma, adhesio), illetve a méh fejlődési rendellenességei képezik az indikációt. A meddőségi kivizsgálásban különösen fontos szerepet kap a módszer, hiszen az IVF-program előtt egyre több munkacsoport rutinszerűen javasolja a hiszteroszkópos vizsgálat elvégzését. A módszer bevezetése óta elvégzett vizsgálatok közül 400 eredményét elemeztük. A javallat 226 esetben a meddőség. A vizsgálatok 35%-a zárult pozitív eredménnyel. Az így felismert eltérések további operatív kezelésével nagymértékben hozzájárulhatunk a fertilitási mutatók javulásához. Célnk az ambulánsan, megterhelő, kiegészítő vizsgálatok nélkül elvégezhető igen kis invazivitással járó módszer minél szélesebb körben történő megismertetése, bevezetése.

**Kulcsszavak:** hiszteroszkópia, méhtükrözés, meddőség, méhűr

TÖRÖK P, MAJOR T:

### Our experiences about office hysteroscopy used in infertility work-up

**Summary:** Hysteroscopy is a well known and widespread used method in everyday gynecology. It is stated as the gold standard examination in evaluating the uterine cavity. Office hysteroscopy is a novel method that can be performed in an office setting. The indications are the same as for the traditional hysteroscopy: examination of infertile patients, abnormal uterine bleeding, recurrent miscarriage, diagnosing any deformity of the uterine cavity. In case of infertility, due to the high costs of the treatment, it is more important, to rule out any deformity of the uterine cavity. We have performed this examination for almost four years and we analyzed the results of 400. In 226 cases the indication was infertility. In 35% of the examinations we had positive result. The operative solution of these diagnosed abnormalities improved the fertility indicators. Our aim was to introduce this minimally invasive new method that can be performed in an outpatient setting.

**Keywords:** hysteroscopy, infertility, uterine cavity

A hiszteroszkópia a nőgyógyászatban széles körben elterjedt endoszkópos módszer, amely a méhüregi elváltozások vizsgálatának gold standard eljárása [1]. A klinikánkon bevezetett és csaknem négy éve alkalmazott office hiszteroszkópia a hagyományos módszerhez képest abban hordoz újdonságot, hogy szükségtelenné válik a páciens altatása, mivel a be-

vezetésre kerülő eszköz átmérőjéből adódóan nincs szükség a nyakcsatorna tágítására, továbbá a méhnyak megragadása, vongálása is szükségtelen [2].

A vizsgálat javallatai igen széleskörűek. A gyakori panaszként szereplő vérzészavarok mellett, a meddőségi kivizsgálás és a nemritkán szintén meddőségi panaszokat okozó, más képpalkotó által felvetett méhüri

elváltozások (polip, szubmukózus mióma, adhézió), illetve a méh fejlődési rendellenességei képezik az indikációt [3].

A meddőségi kivizsgálásban különösen fontos szerepet kap a módszer, hiszen az IVF-program előtt egyre több munkacsoport javasolja a méhtükrözést [4]. Az igen nagy lelki, anyagi megterheléssel járó IVF-kezelés előtt mindenképpen érdemes tisztázni a méhűri viszonyokat. Másik fontos szempont az infertilitás szempontjából az, hogy a nyakcsatornát nem kell tágitani, így a későbbi várandósság alatt esetlegesen emiatt fellépő szövődmények kiküszöbölhetőek.

## Anyag és módszer

Az office hiszterosztkópiához alkalmazott optika egy 2.7 mm átmérőjű 30 fokos merev optika, melyet egy 3.7 mm átmérőjű single flow-t biztosító hüvellyel használunk. A 3.7 mm-es, kis átmérő mellett alkalmazható a vizsgálat anesztézia nélkül. Az eszköz vastagsága kb. a méhenbelüli eszköz felhelyezéséhez használt vezető vastagságával megegyező. Az operatív eszköz 5.5 mm-es átmérőjű, és a tubus munkacsatornáján keresztül a méh üregébe vezetett eszközökkel mintavétel, illetve kisebb beavatkozások lehetségesek, természetesen ambuláns körülmények között. Disztendáló médiumként fiziológiás NaCl oldatot [7] használunk. Választásunk azért esett a sóoldatra, a CO<sub>2</sub> helyett, mert a vérzészavarok vizsgálatánál, illetve a beavatkozás közbeni mikrosérülésekből származó vérzések esetében a folyadék javítja a látási viszonyokat, az optika „tisztántartását”. Az infúziós tasakot egy infúziós mandzsettába helyezük, és a vérnyomásmérőhöz hasonló pumpával adott nyomásértékre pumpálható fel. Irodalmi adatok alapján 80-100 Hgmm-es nyomást használunk [8].

A fényforrás egy 150 W-os halogén fényforrás.

Az optikához egy digitális kamerát csatlakoztatunk, ami egy számítógépbe továbbítja az információ-

A szövődmények előfordulása nagyon alacsony [5]. Leginkább vaso-vagális reakciók fordulnak elő. Perforáció, vérzéses szövődmény gyakorlatilag sosem következik be. A hagyományos hiszterosztkópia alkalmazásakor említett hasonló komplikációk általában a nyakcsatorna vakon történő tágitása közben történnek. Itt az eszköz felvezetése a szem ellenőrzése mellett történik [6], így e szövődmények igen ritkán fordulnak elő.

Klinikánkon a minimálisan invazív ellátás keretében kezdtük el alkalmazni a méhtükrözés új változatát.

kat. Így lehetőség van a látott képek digitális rögzítésére, későbbi, utólagos elemzésre, konzultációra.

A vizsgálatokat a Debreceni Egyetem Orvos- és Egészségtudományi Centrum, Szülészeti és Nőgyógyászati Klinika Meddőségi Szakrendelésén megjelent betegeknél végeztük el. A 2008.05.01. és 2011.12.01. között elvégzett beavatkozások közül 400 eredményét elemeztük, melyek között 395 esetben a vizsgálat kivitelezése sikeres volt. A meddőség 226 esetben szerepelt indikációként. Vérzéses szövődmény, perforáció egy esetben sem fordult elő.

A Szakrendelőben, hagyományos nőgyógyászati vizsgálóasztalon, érzéstelenítés nélkül végeztük a méhtükrözést, a korai follikuláris fázisban a 4-5. és 10-11. ciklusnap között. Az eszköz felvezetéséhez az ún. „no-touch” – technika [9] módosított változatát alkalmaztuk. A hüvely feltárását a rutin nőgyógyászból már ismert hüvelytükörrel végezzük. Ez lehetőséget nyújt a hüvely alapos fertőtlenítésére, amely segítségével elkerülhetőek a fertőzések. Ezt követően a portio megragadása és a nyakcsatorna tágitása nélkül jutunk a méh üregébe. A vizsgálat 2-5 percig tart, azt követően nincs szükség kórházi megfigyelésre.

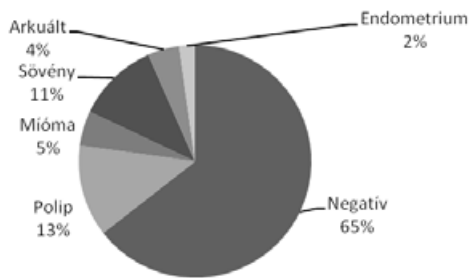
## Eredmények

A meddőség miatt végzett 226 vizsgálat esetén a betegek átlagéletkora 33.2 év volt. Összesen 80 esetben (35%) találtunk valamilyen, korábban nem gyanított méhen belüli eltérést. Ez az arány megegyezik a nemzetközi irodalomban szereplő adattal [10]. Primer sterilitás 60.7%-ban, szekunder sterilitás 39.3%-ban képezte a beavatkozás javallatát. A szekunder sterilitásban szenvedő betegek 56%-a nullipara, 44%-a már szült nő.

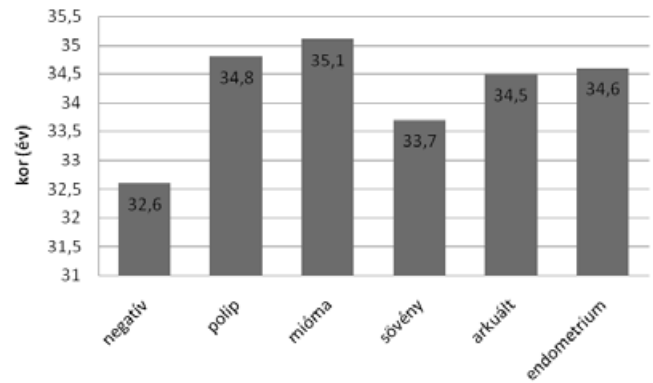
A meddőségi kivizsgálás keretében végzett office hiszterosztkópia során talált elváltozások:

- Endometrium polip: 29 esetben, átlagéletkor: 34.8 év
- Mióma: 11 esetben, átlagéletkor: 35.1 év
- Méhüregt valamilyen mértékben kettéosztó sötény (egy esetben szimultán mióma is): 26 eset, átlagéletkor: 33.7 év
- Arkuált méhűr (2 esetben szimultán mióma): 10 eset, átlagéletkor: 34.5 év
- Méh nyálkahártya eltérés (adhézió, megvastagodás): 6 esetben, átlagéletkor: 34.6 év
- Kétszarvú méh: 1 eset

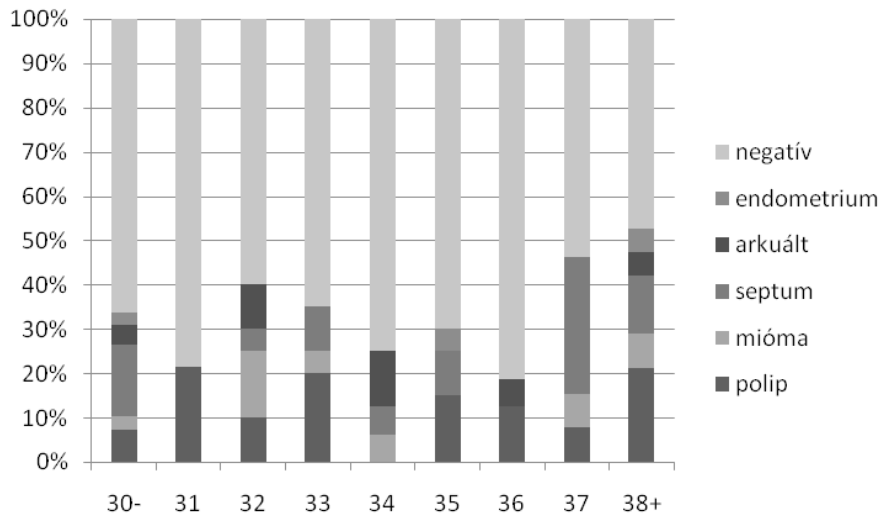
### Meddőség miatt végzett office hiszteroszkópia eredményei



Az elváltozások korszerinti eloszlásának vizsgálatából látható, hogy a méhür kóros elváltozásai gyakrabban fordulnak elő magasabb életkorban. Azon esetekben, ahol negatív eredményt kaptunk, az átlagéletkor 32,6 év volt. Ahol bármilyen eltérést találtunk, azokban az esetekben 35,1 év volt az átlagéletkor.



A korcsoportoknál tapasztalt elváltozások ábrázolásából látható, hogy idősebb korban, a meddőség hátterében gyakrabban áll méhüri eltérés [11], 37 éves kortól az elváltozások jelenléte egyre gyakoribb.



## Megbeszélés

A hiszteroszkópia a nemzetközi és hazai nőgyógyászati gyakorlatban is ismert és elterjedt vizsgálómódszer, a méhüreg vizsgálatában egyértelműen a gold-standard módszerként. A technikai fejlődésnek köszönhetően, az elmúlt években kifejlesztett office hiszteroszkóp lehetőséget nyújt a beavatkozás ambulanter elvégzésére is. A korábbi aggodalmak, féltelmek így okafogyottá válnak, nevezetesen a beteg óvása az altatással, anesztéziával járó kellemetlenségektől, szövődeményektől. Leggyakrabban a meddőségi kivizsgálás, habituális vetélés, vérzészavar azok a problémák, amelyek esetében érdemes a méhtükrözést választanunk.

Klinikánkon csaknem 4 éve vezettük be az ambuláns méhtükrözést. A vizsgálatok közül 400 vizsgálat eredményét elemeztük. A beavatkozások hagyomá-

nyos nőgyógyászati rendelőben, hagyományos nőgyógyászati vizsgálóágyon történtek, érzéstelenítés (véna, vagy lokális) alkalmazása nélkül. A 3.7 mm-es vizsgálóhüvely, a módosított „no-touch” technika alkalmazása mind az anesztézia elhagyását tették lehetővé. A beavatkozások során digitális formában archiváltuk a látott képet, amelyeket ezután adatbázisban rögzítettünk és tettünk számszerűen értékelhetővé. Tanulmányunkban az elvégzett vizsgálatok közül a meddőség miatt végzettek eredményeit elemeztük. A meddő páciensek 35%-nál kaptunk pozitív eredményt, tehát mindenképpen van létjogosultsága a módszernek a meddőség kivizsgálási protokolljában. A méhüri elváltozások előfordulását elemezve láthatjuk, hogy idősebb életkorban gyakrabban számíthatunk valamilyen, a méh üregét deformáló elváltozásra.

## Következtetés

A office hiszteroszkópia bevezetésével lehetővé vált a méhüri elváltozások kórismézése az anesztézia és annak minden szövödményének mellőzésével. A vizsgálat gyorsan, járóbeteg-ellátás keretein belül elvégezhető, így a páciensek compliance-ére is nagyobb mértékben számíthatunk, ezáltal mind szélesebb körben alkalmazhatjuk azt [12]. A hosszabb előkészületet és obszervációt igénylő hagyományos módszert már csak a valóban pozitív esetekben, az operatív beavatkozásokhoz kell alkalmaznunk.

A módszer bevezetése óta több mint 400 vizsgálatot végeztünk el. A javallat egyre gyakrabban a meddségi kivizsgálás. A vizsgálatok több mint egy harmadában (35%) kaptunk pozitív eredményt, ez összhangban van a nemzetközi adatokkal.

Célunk az ambulánsan, megterhelő, kiegészítő vizsgálatok nélkül elvégezhető, igen kis invazivitással járó módszer minél szélesebb körben történő megismertetése, bevezetése.

## Irodalom

- [1] *Golan A, Eilat E, Ron-El R és mtsai.* Hysteroscopy is superior to hysterosalpingography in infertility investigation Acta Obstet Gynecol Scand. 1996 Aug; 75(7):654-656.
- [2] *Török P, Major T.* Office hiszteroszkópia - új vizsgálati lehetőség a nőgyógyászati gyakorlatban Orv Hetil., 2011, 152, 51-54.
- [3] *Vilos GA, Abu-Rafea B.* New developments in ambulatory hysteroscopic surgery Best Pract Res Clin Obstet Gynaecol. 2005 Aug; 19(5):727-42
- [4] *El-Mazny A, Abou-Salem N, El-Sherbiny W és mtsai.* Outpatient hysteroscopy: a routine investigation before assisted reproductive techniques? Fertil Steril. 2011 Jan; 95(1):272-6.
- [5] *Jansen FW, Vredevoogd CB, van Ulzen K és mtsai.* Complications of hysteroscopy: a prospective, multicenter study. Obstet Gynecol. 2000, 96(2), 266-270.
- [6] *De Angelis C., Santoro G, Nofroni I.* Office hysteroscopy and compliance: mini-hysteroscopy versus traditional hysteroscopy in a randomized trial. Hum Reprod. 2003, 18, 2441-2445.
- [7] *Cooper NAM, Smith P, Khan KS és mtsai.* A systematic review of the effect of the distension medium on pain during outpatient hysteroscopy Fertil Steril. 2011 Jan; 95(1):264-267.
- [8] *de Sousa Damião R, Lopes RG, Dos Santos ES és mtsai.* Evaluation of the risk of spreading endometrial cell by hysteroscopy: a prospective longitudinal study. Obstet Gynecol Int. 2009;2009:397079.
- [9] *Sharma M, Taylor A, di Spiezio Sardo A és mtsai.* Outpatient hysteroscopy: traditional versus the 'no-touch' technique. BJOG. 2005, 112: 963-967.
- [10] *Koskas M, Mergui, J-L, Yazbeck, C és mtsai.* Office Hysteroscopy for Infertility: A Series of 557 Consecutive Cases. Obstet Gynecol Int. 2010.
- [11] *Magos A, Al-Khoury A., Scott P és mtsai.* One stop fertility clinic. J Obstet Gynaecol. 2005 Feb;25(2):153-9.
- [12] *de Sa´ Rosa e de Silva AC, Rosa e Silva JC, Ca´ndido dos Reis FJ.* Routine office hysteroscopy in the investigation of infertile couples before assisted reproduction. J Reprod Med. 2005, 50: 501-506.

### Levelezés

Török Péter dr.

Debreceni Egyetem OEC Szülészeti és Nőgyógyászati  
Klinika

4032 Debrecen, Nagyerdei krt.98

Email: drtorokp@freemail.hu